

INTERVIEW

## »ENDOCERT GREIFT VOR DEN REGISTERN EIN«


Prof. Dr. med. Wolfram Mittelmeier  
über Qualitätsmanagement, Kranken-  
hauszertifizierung – und warum er  
Zweifel an seiner Autorität begrüßt

**FacetLINK® in den USA**  
Kasuistik der ersten FacetLINK®  
Implantation bei Stenose L3–L5 von  
Prof. Faheem Sandhu, Maryland, USA

**»Keep it simple!«**  
Prof. Dr. med. Dr. rer. physiol Axel  
Wilke und Dr. med. Felix Hütter über  
personalisierte Implantate

**Neue LINKademy® Seminare**  
Alle Seminare der LINKademy® sind  
jetzt noch präziser auf die Bedürfnisse  
der Teilnehmer zugeschnitten





## Qualität steckt häufig im Detail

Das ausgeprägte Rippendesign und die besonders kräftige LINK® Tilastan®-S Legierung sorgen beim SP-CL® Schaft des anatomisch angepassten, zementfreien Hüftsystems von LINK für die Materialelastizität und eine zusätzliche herausragende konstruktionsbedingte Elastizität, die das Stress Shielding reduziert. Das Ergebnis ist eine exzellente Primär- und Sekundärstabilität. Die osteokonduktive Oberfläche LINK® HX® (CaP) erlaubt ein besonders rasches Knochenanlagerungsverhalten.



## Liebe Leserinnen und Leser,

Qualität steckt oft im Detail. Das gilt als Klischee – zu Unrecht, wie ich meine. Um Qualität zu ermöglichen, müssen viele Faktoren zusammenkommen: Leidenschaft für Technik zum Beispiel, ebenso die Konzentration auf Details, die Offenheit für Ideen und die Disziplin, diese bei Zweifeln gegebenenfalls wieder zu verwerfen. Oft haben Chirurgen und Implantat-Hersteller beim Stichwort Qualität dieselben Ziele, zum Beispiel noch knochenparenderes Operieren zu ermöglichen.

Auch Entschlossenheit und Mut können Faktoren sein, um Qualität zu ermöglichen. Das hat Prof. Dr. sc. Johannes Heltinger eindrucksvoll gezeigt. Als der ehemalige Leiter der einstigen Orthopädischen Klinik der Medizinischen Akademie »Carl Gustav Carus« in Dresden im Jahr 1982 eine Patientin vor einer Beinamputation bewahren wollte, bat er, der in der damaligen DDR domiziliert war, die westdeutsche Firma LINK um Unterstützung. Das Patientenwohl vor die Politik zu stellen, verdient Hochachtung. Den Fallbericht lesen Sie auf Seite 20.

Dass Qualität sich auch durch Einfachheit ausdrücken kann, darüber sprechen Prof. Dr. Axel Wilke und Dr. Felix Hütter in einem Interview auf Seite 14. Ihre Devise »Keep it simple!« unterstreicht, dass komplexe Implantate nicht automatisch die besseren sind. Es freut uns deshalb sehr, dass sie unsere anatomisch angepasste zementfreie SP-CL® Hüftprothese zu einem Standard in ihrer Klinik machen wollen. Dass sie ihr »Vorbild«, die zementpflichtige LINK® SP II®, als vielleicht beste zementierte Hüftprothese der Welt bezeichnen, spornt uns weiter an. Qualität steckt im Detail, lässt sich aber immer noch steigern.

Viel Freude mit der **directLINK** wünscht Ihnen

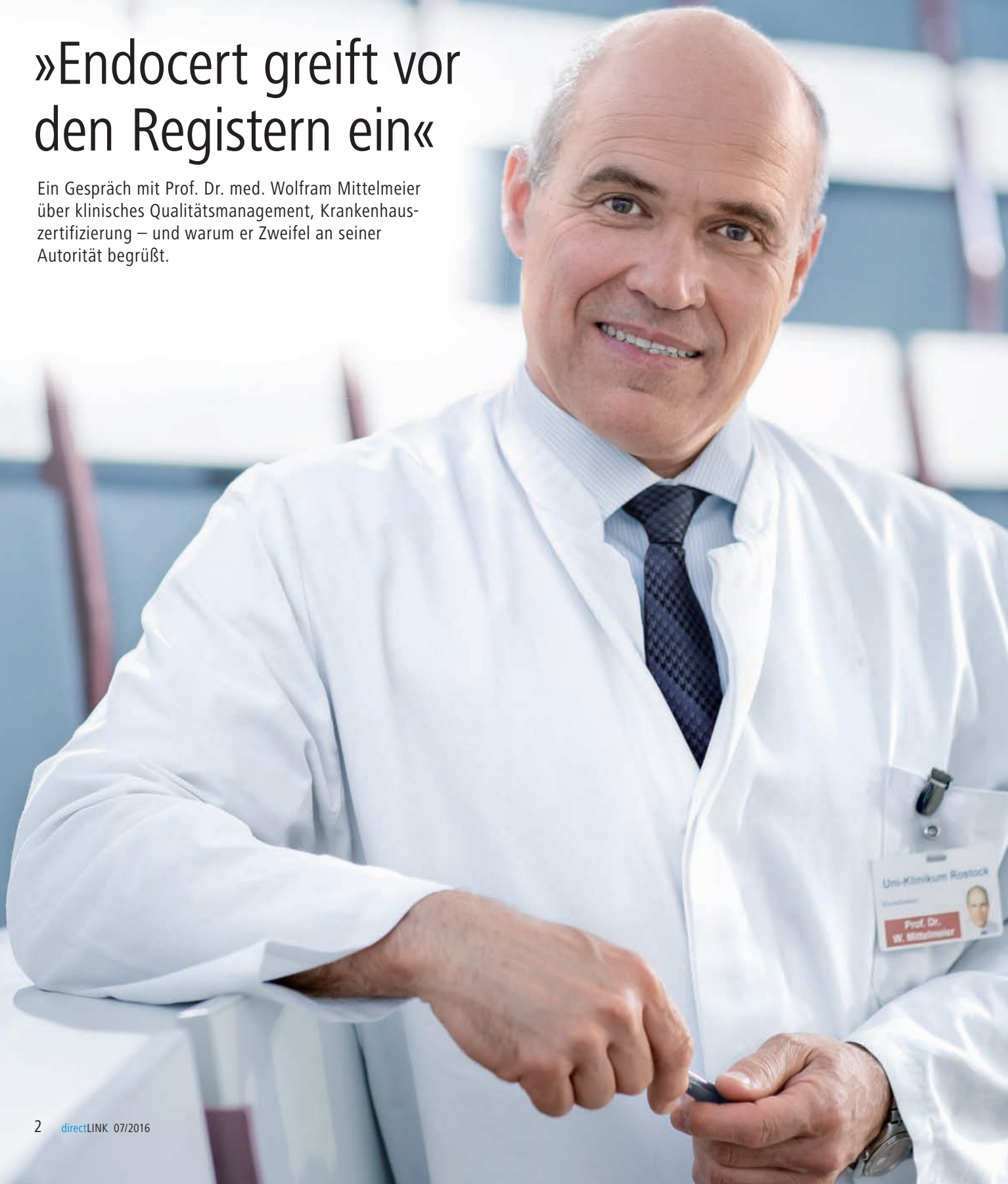Ihr

*Helmut D. Link*



# »Endocert greift vor den Registern ein«

Ein Gespräch mit Prof. Dr. med. Wolfram Mittelmeier über klinisches Qualitätsmanagement, Krankenhaus-zertifizierung – und warum er Zweifel an seiner Autorität begrüßt.



»Wenn Mitarbeiter meine Autorität anzweifeln, trotzdem in der Sache mit mir arbeiten und sich in unser System fügen, finde ich den Zweifel gut.«

Prof. Dr. med. Wolfram Mittelmeier



---

## IM GESPRÄCH

**Prof. Dr. med. Wolfram Mittelmeier** ist Direktor der Orthopädischen Klinik und Poliklinik der Universität Rostock sowie stellvertretender Vorsitzender der Zertifizierungskommission von Endocert ([www.endocert.de](http://www.endocert.de)), dem ersten weltweiten Zertifizierungssystem der Deutschen Gesellschaft für Orthopädie und Orthopädische Chirurgie e. V. (DGOOC) in Kooperation mit dem Berufsverband für Orthopädie und Unfallchirurgie e. V. (BVOU) und der Arbeitsgemeinschaft Endoprothetik (AE). Seine Forschungsschwerpunkte sind Biomaterialien, regenerative Medizin, Biomechanik, Worst-Case-Simulationen und das klinische Qualitätsmanagement.

**Herr Professor Mittelmeier, das klinische Qualitätsmanagement ist einer Ihrer Forschungsschwerpunkte. Wie kamen Sie dazu?**

Mir waren früh die vielen Reibungsflächen in den Klinikabläufen aufgefallen. Deshalb begann ich damit, mich mit der Verbesserung von Prozessen im perioperativen System wie der OP-Vorbereitung und der Entlassung der Patienten zu beschäftigen. Seit zehn Jahren messen wir diese Prozesse, um Reibungsverluste gezielt zu minimieren.

**Das Thema Qualitätsmanagement war 2006 sicher noch verpönt.**

»Ich kann operieren und lasse mich nicht einschränken und kontrollieren!« – Das sagten damals einige Kollegen. Bald war aber klar, dass durch gemeinsam festgelegte Prozessstandards viele Klinikabläufe besser funktionieren. Wenn der Patient standardisiert aufgeklärt und vorbereitet ist, die Mitarbeiter auf die Implantate geschult sind, dann können sich alle auf das Wesentliche konzentrieren.

**Kritiker sagen auch, Qualitätsmanagement löse Dokumentationswut aus.**

Manche Qualitätsmanager überfrachten uns mit Dokumenten. Das Qualitätsmanagement soll die Gestaltung regelmäßiger Prozesse rund um die OP sicherstellen. Gemeint sind damit Regeln, um Patienten gut durch die Verfahren zu führen. Sie müssen Ärzten und Mitarbeitern aber Gestaltungsfreiheit lassen.

**Zum Beispiel?**

Wir haben sichergestellt, dass jeder Patient ein Mindestmaß an guter Physiotherapie erhält. Wir haben Ziele definiert, was er an welchem postoperativen Tag können muss. Im Entlassungsgespräch klärt eine speziell geschulte Person mit ihm, ob er zu Hause versorgt wird, einen Rehaplatz hat, welche Papiere noch gebraucht werden und so weiter.

**Haben Sie auch die Weiterbildung als Prozess definiert?**

Ja, denn kein Patient darf einem erhöhten Risiko ausgesetzt werden, weil ein Assistent lernen muss. Deshalb haben wir das Prinzip des Hauptoperators eingeführt: Bei jeder OP steht ein verantwortlicher erfahrener Operateur am

»Wesentliche Daten, die in die externe Qualitätssicherung gehen, sind reine Selbstauskunft der Kliniken. Diese Daten sollten aber zuverlässiger sein.«



Tisch. Natürlich wird der Assistent zuvor durch standardisierte Schulungen mit dem Implantat vertraut gemacht.

### Qualitätsmanagement hat viele Vorteile?

Ja, Chefärzte profitieren vom sichereren, ruhigeren Arbeiten in ihrer Klinik, weil viele Abläufe besser funktionieren. Verwalter erkennen besser, was Mitarbeiter leisten. Die Patienten haben Zugang zu einem zuverlässigen, geschulten Team. Sie können sich darauf verlassen, von einem erfahrenen Hauptoperateur operiert zu werden.

### Es gibt aber auch Nachteile.

Die Verwaltung muss für das Qualitätsmanagement eine Stelle frei machen. Man darf nicht nur schauen, ob die Zahlen stimmen, sondern muss auch beobachten, ob die Prozesse funktionieren, das Personal trainieren und helfen, Formulare zu vereinfachen.

### Problematisch kann auch sein, dass neue Regeln die Transparenz erhöhen.

Manche älteren Kollegen finden es nicht gut, wenn auch die Röntgenbilder des Chefs kritisiert werden. Bei uns werden alle Röntgenbilder des Tages in der Nachmittagsbesprechung gezeigt und diskutiert. Es wird klar gesagt, wenn etwas verbesserungsfähig ist. Auch meine Bilder werden beurteilt.

### Es stört Sie nicht, wenn Ihre Mitarbeiter Ihre Autorität anzweifeln?

Wenn sie trotzdem in der Sache mit mir arbeiten und sich in unser System fügen, finde ich den Zweifel gut. Ich muss mich als Chef genauso den Qualitätsdiskussionen stellen wie jeder andere auch, sonst wird Qualität nicht gelebt. Sobald man beginnt, ohne Selbstkritik zu leben,

fühlt man sich als der Beste, aber Fehler passieren doch. Ich halte sehr viel davon, dass meine Mitarbeiter auch mal sagen: »Chef, das hätte ich anders gemacht.« Wichtig ist, dass alles in sachliche Kritik mündet. Der Vorgang muss bewertet werden, nicht die Person.

### Sie haben im Jahr 2009 Endocert, eine ärztliche Initiative zur Zertifizierung medizinischer Einrichtungen für den Gelenkersatz, ins Leben gerufen. Was hat sich seitdem getan?

Endocert hat viel mehr erreicht, als wir erwartet hatten. Wir sind ein sehr schnelles System geworden, mit einer faszinierenden Begeisterung der mitmachenden Orthopäden, Unfallchirurgen und Verwaltungen. Eine zentrale Rolle spielen die Hauptoperateure, die jährlich Mindestzahlen und Schulungen in der Endoprothetik großer Gelenke nachweisen müssen. Aber es gibt noch viel zu tun, um die Qualität der endoprothetischen Versorgung zu verbessern und eine qualitativ hochwertige Durchführung der Eingriffe sicherzustellen. Als Nächstes werden wir deshalb ein Schulter- und ein Tumormodul einführen, danach kommt die Zertifizierung der Auswertung von Patientenfragebogen. Punkt drei auf unserer Liste ist die Internationalisierung von Endocert.

### Krankenhäuser können sich von Endocert als Endoprothetik-Zentrum (EPZ) zertifizieren lassen, wenn sie in einem Audit nachweisen, dass sie die aufgestellten Anforderungen an die Prozessqualität erfüllen. Wie kann ein Audit Qualität garantieren?

Die Endocert-Auditoren machen in den Jahren nach der ersten Zertifizierung regelmäßig Stichproben von den Unterlagen der Klinik. Sie sehen, was gemeldet wird und was nicht. Bei schweren Fehlern kann das Endocert-Siegel aberkannt werden.





»Wir brauchen keine Verkäufer, die nur die angeblichen Vorteile von Implantaten aufzählen. Wir brauchen hoch qualifizierte Medizinprodukteberater, die auch auf Risiken, Einschränkungen und Komplikationen hinweisen.«

#### Macht Endocert den Registern Konkurrenz?

Nein, aber die Register liefern nur implantatspezifische Informationen. Ob ein Implantat versagt hat, weil es nicht gut implantiert wurde oder die Prozesse rund um die OP nicht funktioniert haben, erfährt man nicht. Zudem sind wesentliche Daten, die in die externe Qualitätssicherung gehen, reine Selbstauskunft der Kliniken. Diese Daten sollten aber zuverlässiger sein und deshalb durch Audits geprüft werden. Denn viele Patienten fallen durch das Raster. Die Auditqualitätsprüfung vor Ort ist deshalb ein wichtiger Bestandteil von Endocert. Endocert greift früher ein als die Register, ist aber nicht als Konkurrenz gedacht.

#### Werden Auffälligkeiten zwischen den Daten aus dem Audit und dem Endoprothesenregister Deutschland (EPRD) kritisch aufgearbeitet?

Wir wollen demnächst das EPRD und Endocert in gewissen Bereichen

rückkoppeln. Das EPRD ist allerdings noch kein gesetzliches Verfahren. Privatpatienten und viele Kliniken werden noch nicht erfasst. Ich glaube, dass das Register nur eine wichtige Informationsgrundlage ist, wenn es 100 Prozent der endoprothetischen Operationen abbildet. Wenn Sie das Endocert-Siegel haben wollen, müssen Sie deshalb ans EPRD melden.

#### Wie können die Hersteller das klinische Qualitätsmanagement unterstützen?

Krankenhäuser müssen nachweisen, dass Mitarbeiter, die an Implantaten arbeiten, fachlich geschult sind. Wir brauchen deshalb keine Verkäufer mehr, die nur die angeblichen Vorteile von Implantaten aufzählen. Wir brauchen hoch qualifizierte Medizinprodukteberater, die auch auf Risiken, Einschränkungen und Komplikationen hinweisen.

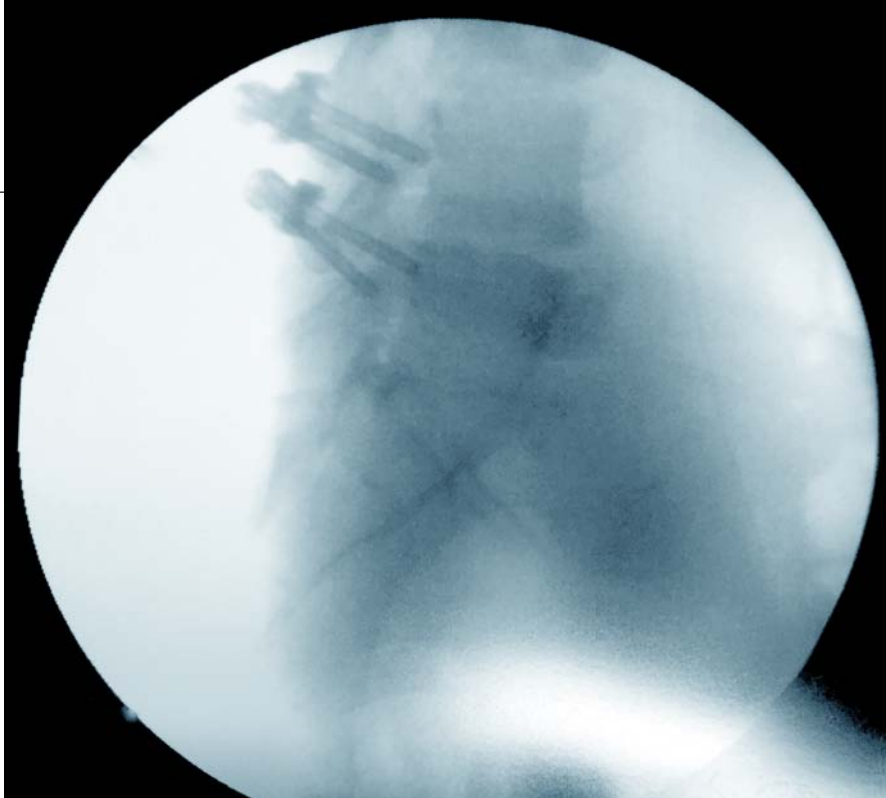
#### Wohin wird sich das klinische Qualitätsmanagement entwickeln?

Ich hoffe, dass noch mehr unnötige Formalismen abgespeckt werden und Endocert zu einem öffentlich und von Politikern anerkannten und unterstützten System wird. Die zugrunde liegende Qualitätssicherung muss endlich rückfinanziert werden, weil Kliniken sonst im ärztlichen und pflegerischen Bereich sparen müssen, um Qualitätsmanagement zu betreiben. Es ist faszinierend, mit welcher Geschwindigkeit sich dieses eigentlich freiwillige System als Zeichen des Verantwortungsbewusstseins der leitenden Ärzte und Klinikleitungen verbreitet hat. In Deutschland sind über 400 Kliniken zertifiziert, Österreich, die Schweiz und Luxemburg haben ebenso begonnen, mit dem System zu arbeiten. Letztlich werden die Patienten davon profitieren.

Herr Professor Mittelmeier, vielen Dank für das Gespräch.

## FALLBESCHREIBUNG

Ein 68-jähriger Mann mit schwerer zentraler und lateraler Rezessusstenose von L3–L5 bei degenerativer Spondylose klagt über eine Claudicatio spinalis mit radikulären Beschwerden. Weil konservative Therapieversuche erfolglos bleiben, wird dem Patienten Ende 2015 ein FacetLINK® HEMI Implantat eingesetzt. Ein Bericht von Dr. Faheem Sandhu, MD, PhD, Professor of Neurosurgery and Director of Spine Surgery, MedStar Georgetown University Hospital, Washington, USA.



Das Versagen der konservativen Therapie veranlasste den Patienten, sich für die Dekompression und Fusion von L3–L5 mit FacetLINK® HEMI zu entscheiden

# Erste FacetLINK® Implantation bei Stenose L3–L5 in den USA

Der Patient litt unter einer schweren Claudicatio spinalis, die auf konservative Therapie nicht ansprach. Wegen Instabilität in L3–L5 empfahlen wir ihm eine Fusion über zwei Ebenen. Während wir eine TLIF erwogen, votierten wir wegen seines osteopenischen Knochens und der stark kollabierten Bandscheiben gegen die Insertion eines Cages – das Einbrechen des Cages wäre sehr wahrscheinlich gewesen. Wir führten schließlich eine mikrochirurgische Dekompression von L3–L4 und L4–L5 links durch und setzten die Cross-over-Technik ein, um die kontralateralen Seiten zu dekomprimieren. Den Eingriff führten wir am MedStar Southern Maryland Hospital Center in Clinton, Maryland, USA, durch.

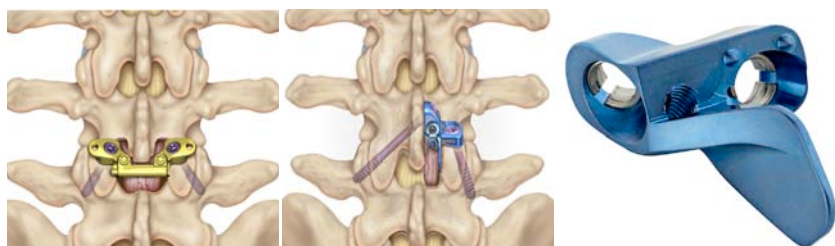
## Autologer Knochen während der Dekompression gesammelt

Für die Dekompression setzten wir einen Hochgeschwindigkeitsfräser ein. Mit einem separaten Sauger, an den wir einen Knochen-Blut-Kollektor anschlossen, sammelten wir die autologe Aufschlammung. Nach der Dekompression des Spinalkanals und der Rezessusstenose bestimmten wir per Resektionslehre die korrekte Implantatgröße. Wir maßen eine Implantatbreite von 8 mm und wählten das passende Implantat aus. Beginnend in der lateralen Ebene visierten wir den ipsilateralen Führungsdraht an. Da wir das initiale Trajektet etwas weiter kranial wünschten, korrigierten wir die Platzierung in der a.-p.-Sicht.

Korrespondenzadresse:

**Dr. Faheem Sandhu, MD, PhD**  
Professor of Neurosurgery and  
Director of Spine Surgery at MedStar  
Georgetown University Hospital  
E-Mail: [fasandhu@aol.com](mailto:fasandhu@aol.com)

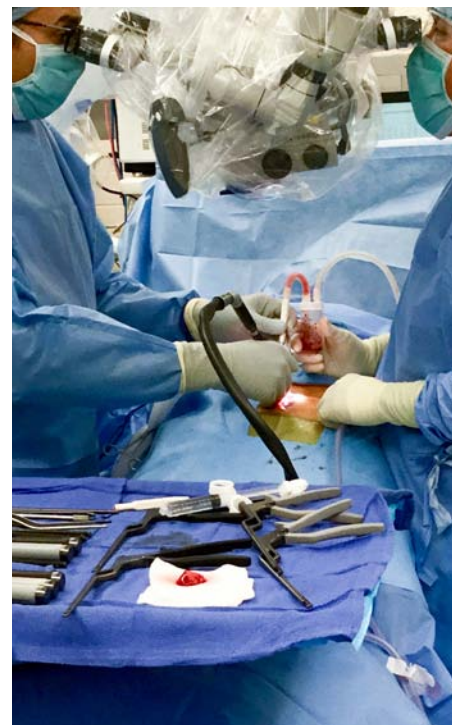




Als STANDARD und MINI für die bilaterale und HEMI für die unilaterale Dekompression erhältlich: das neue, minimalinvasive FacetLINK® Stabilisierungssystem für die lumbale Wirbelsäule



Die Platzierung der FacetLINK® Implantatefamilie (Mitte: MINI; rechts: HEMI) kann durch einen kleineren Zugang als bei bilateralen Pedikelschrauben- und Stabsystemen (links) erfolgen – was zu rascherer Genesung, weniger postoperativen Schmerzen und schnellerer postoperativer Heilung als bei Anwendung von Pedikelschrauben führen kann



Mit einem kanülierten Bohrer präparierten wir die Pilotbohrung und platzierten eine 25 mm x 4,5 mm starke und mit einem Teilgewinde versehene Zugschraube. Danach folgte die Platzierung des kontralateralen Führungsdrahtes mit sehr gutem Resultat. Schließlich konnten wir eine 40 mm lange Zugschraube einbringen. Mit einem Drehmoment-Begrenzungsschraubenzieher wurden die Schrauben final verriegelt. Auch für die L4–L5-Ebene wählten wir ein FacetLINK® HEMI 8-mm-Implantat. Wie bei L3–L4 setzten wir auf der ipsilateralen Seite eine 25 mm x 4,5 mm große Teilgewinde-Zugschraube ein. Kontralateral implantierten wir ebenfalls eine Teilgewinde-Zugschraube von 40 mm x 4,5 mm.

### Hohe Zufriedenheit mit der Operationstechnik

Die Highlights des Systems aus unserer Sicht sind die beeindruckend feste Verankerung der Schrauben auch bei osteopenischem Knochen, die intuitive

Operationstechnik und das sehr niedrige Hardwareprofil. Auch die Fixierungsphilosophie des Systems beeindruckt uns, da die Schrauben nicht in die Nähe des benachbarten Facettengelenks geraten. Wir würden gerne erfahren, ob sich dadurch künftig weniger Probleme in den benachbarten Segmenten ergeben. Für das Einsetzen der FacetLINK® HEMI Implantate benötigten wir in diesem Fall 60 Minuten.

Nach der Implantation reicherten wir die aufgeschlammte Knochenmasse aus dem Knochen-Blut-Kollektor mit demineralisierter Knochenmatrix an und brachten das Kompositum zur dorsalen Fusion an die eröffneten Facettengelenke. Der Patient zeigte postoperativ eine vollständige Rückbildung seiner Claudicatio spinalis und der radikulären Symptome; er war mit dem Operationsergebnis sehr zufrieden.

### Zeitaufwand sehr ähnlich wie bei herkömmlichen Pedikelschrauben und Stäben

Als minimalinvasiv fokussierter Neurochirurg präferiere ich Therapieverfahren mit minimaler Gewebeerstörung und chirurgischer Morbidität. Aus diesem Grund finde ich das FacetLINK® Portfolio besonders interessant.

Bei unserer ersten FacetLINK® HEMI Implantation erschien das Ansteuern der kontralateralen Schraube relativ unproblematisch. Die bisegmentale Dekompression und Fusion dauerte insgesamt 150 Minuten, was das System aus meiner Sicht zu einer kompetitiven Alternative zur minimalinvasiven bisegmentalen Dekompression und Platzierung von sechs Pedikelschrauben mit Stäben macht. Ich bin zuversichtlich, dass die OP-Dauer mit steigender Systemerfahrung weiter sinkt.

Wir sind mit der FacetLINK® Plattform sehr zufrieden und sind gespannt auf das komplette Produktportfolio, das eine Anwendung bei einem breiteren Patientenspektrum ermöglichen wird.

Bericht: Dr. Faheem Akram Sandhu, MD, PhD





**REVISION**  
 INTERNATIONAL SYMPOSIUM 2016  
 vom 25. bis 26. Januar 2016 in Berlin

— LINK ADEMY  —





# 32 Nationen auf dem Internationalen LINK<sup>®</sup> Revisions-symposium 2016

Über 230 Teilnehmer und 20 Referenten aus 32 Nationen kamen im Januar 2016 für zwei Tage nach Berlin. Sie sorgten für spannende Diskussionen und machten das Internationale Revisions-symposium von LINK zu einem weltweit bedeutenden Ereignis der Revisionsendoprothetik. Ein Kurzbericht.

»Wir haben die Themen des Symposiums in diesem Jahr nach rein praktischen Gesichtspunkten ausgewählt«, erläutert der Wissenschaftliche Leiter des Symposiums, Prof. Dr. med. Thorsten Gehrke, Ärztlicher Direktor der HELIOS ENDO-Klinik Hamburg, das Programm. »Im Kern ging es immer darum: Wo genau liegen die Probleme einer Revision, zum Beispiel bei einer Infektion oder einer Luxation? Wie genau ist die Defektsituation, und welches Implantat kommt dafür infrage?«

## Optimale Lösungen und praktikable Alternativen

»Ein weiterer Aspekt bei der Themenauswahl war, dass nicht jedes Land die Möglichkeiten hat, Patienten mit qualitativ hochwertigen Implantaten zu versorgen«, meint Prof. Gehrke. »Mir war deshalb wichtig, dass neben den optimalen Lösungsmöglichkeiten für bestimmte Herausforderungen bei Revisionen auch praktikable Alternativen zur Diskussion kamen.«

Dazu zählt beispielsweise das Impaction Grafting mit Fremdknochen bei Knieprothesen. »Die Revisionshäufigkeit bei Knien nimmt nach Literaturprognosen von 2010 bis 2030 um 600 Prozent zu.« Orthopäden und Traumatologen wer-

den zukünftig vor der Herausforderung stehen, bei einem Wechsel die Implantate sicher zu fixieren. »Das Impaction Grafting kann dafür auch in Ländern mit ökonomisch weniger gut ausgestatteten Gesundheitssystemen eingesetzt werden«, so Prof. Gehrke.

## Zementierte oder zementfreie Knierevision

Die optimale Lösung für jeden Patienten bei Knierevisionen strebt Prof. Dr. Davide Maria Donati, Director of the Orthopaedic and Onchologic Department, Istituto Ortopedico Rizzoli, Bologna, Italien, an. »Bei jüngeren Patienten sowie bei älteren Patienten mit ausreichender Kniegelenkstabilität habe ich gute Erfahrungen mit zementfreien Schäften gemacht«, erläutert er sein grundsätzliches Vorgehen bei Knierevisionen. »Bei einer geringen Gelenkstabilität und schlechter Knochenqualität suche ich aber immer nach einer besonders zuverlässigen Lösung und implantiere einen zementierten Schaft in die Diaphyse«, so Prof. Donati.

Eine vergleichbare Philosophie bei Revisionen hat auch Prof. Dr. Brett R. Levine, Assistant Professor, Rush University Medical Center, Chicago, USA. »Bei den Worst-Case-Szenarien ist




»Das Internationale Revisions-symposium von LINK ist mit mehr als 230 Teilnehmern aus über 30 Nationen zu einem der größten Revisions-symposien weltweit geworden« Prof. Dr. med. Thorsten Gehrke, HELIOS ENDO-Klinik Hamburg



»Man hat immer die Wahl, ob man eine Pressfit-Variante verwendet oder nicht. Aber bei älteren Patienten ist grundsätzlich Vorsicht angezeigt, da man bei ihnen selten auf eine gute Knochenqualität vertrauen kann« Prof. Dr. Davide Maria Donati, Orthopaedic and Onchologic Department am Istituto Ortopedico Rizzoli, Bologna, Italien





»Ob ich zementierte oder zementfreie Schäfte einsetze, mache ich individuell vom jeweiligen Patienten abhängig« Prof. Dr. Brett R. Levine, Rush University Medical Center, Chicago, USA



»Der Vorteil einer Interpositionshülse (Rescue Sleeve) bei einer interprothetischen Fraktur ist, dass man keines der beteiligten Gelenke eröffnen und die Implantate nicht auswechseln muss. Die Patienten kommen dadurch sehr schnell wieder auf die Beine« Dr. med. Akos Zahar, HELIOS Endo-Klinik Hamburg



»Das LINK® Endo-Modell® ist leichter zu implantieren als ausgedehnte modulare Oberflächenprothesen und sorgt für eine sehr gute Belastungsstabilität« Prof. Arnaldo José Hernandez, Instituto de Ortopedia e Traumatologia – Faculdade de Medicina Universidade de São Paulo, Brasilien

meiner Erfahrung nach die zementierte Implantatvariante wesentlich verzeihender als die zementfreie. Meine Ratio beim LINK® Endo-Modell® beträgt zum Beispiel 65 zu 35 Prozent für die zementierte Variante«, so Prof. Levine. »Mit den Resultaten bin ich sehr zufrieden, es gab bisher keine septischen Lockerungen, und die Implantate funktionieren einwandfrei.«

### Stabilität und Zuverlässigkeit geben den Ausschlag

Die Chirurgen in einem der größten orthopädischen Zentren Brasiliens haben das LINK® Endo-Modell® für die Primär- und Revisionschirurgie erst kürzlich kennengelernt. »Das Endo-Modell® ist leichter zu implantieren als ausgedehnte modulare Oberflächenprothesen und sorgt für eine sehr gute Belastungsstabilität«, sagt Prof. Arnaldo José Hernandez vom Instituto de Ortopedia e Traumatologia – Faculdade de Medicina Universidade de São Paulo, Brasilien.

Positive Erfahrungen mit dem LINK Endo-Modell® macht auch Dr. Gurava Reddy, Managing Director and Chief Joint Replacement Surgeon Sunshine Hospital, Hyderabad, Indien. »Wir führen



»Achsgeführte Knieprothesen wie das LINK® Endo-Modell® haben sich als sehr zuverlässig und optimal für unsere Fälle erwiesen« Dr. Gurava Reddy, Sunshine Hospital, Hyderabad, Indien

rund 4.000 Gelenkersatzoperationen jährlich durch, viele davon sind schwerwiegende Fälle, und die Revisionsrate ist signifikant«, so Dr. Reddy. »Achsgeführte Knieprothesen wie das LINK® Endo-Modell® haben sich als sehr zuverlässig und optimal für diese Fälle erwiesen.«

Für spezielle Situationen geeignet ist auch die Interpositionshülse von LINK. »Nach einer interprothetischen Fraktur ist die Interpositionshülse (Rescue Sleeve) eine schnelle und schöne Lösung für Patienten im fortgeschrittenen Alter mit einer Hüft- und Knieprothese mit Langschaft in situ«, meint Dr. med. Akos Zahar, Oberarzt der HELIOS ENDO-Klinik Hamburg. Weil keines der Gelenke eröffnet und die Implantate nicht revidiert werden müsste, seien die Patienten zudem sehr schnell wieder mobil. »Unsere Erfahrungen mit der Interpositionshülse sind sehr gut«, so Dr. Zahar.

### Symposium-on-Demand!

Videoaufzeichnungen aller 45 Vorträge des Symposiums sowie Impressionen von den Tagen in Berlin finden Sie unter [www.revision.linkorthopaedics.com](http://www.revision.linkorthopaedics.com) oder indem Sie diesen QR-Code mit Ihrem Smartphone einscannen.



# Neues Kurskonzept bei der LINKAdemy®

Die LINKAdemy® präsentiert sich seit Anfang 2016 mit einem neuen Konzept. Die Seminare sind jetzt noch präziser auf die Qualifikationen und Bedürfnisse der Teilnehmer zugeschnitten.

Zum Wohl der Patienten voneinander lernen. Was für Orthopäden gilt, ist auch Teil der täglichen Arbeit bei LINK und der LINKAdemy®. Um die Qualifizierung in der Orthopädie und Unfallchirurgie durch hochwertige Fortbildungen und Trainings unter realistischen Bedingungen noch besser den Qualifikationen und Bedürfnissen der Teilnehmer anzupassen, hat die LINKAdemy® ihr Kurskonzept gründlich überarbeitet.

Ausgewählte Workshops dauern jetzt eineinhalb Tage, werden an zwei Arbeitsplätzen durchgeführt und von ein bis zwei Instruktoren sowie zusätzlichen Assistenten geleitet. Im Fokus steht der sichere Umgang mit dem LINK® Endo-Modell®, dem dazugehörigen MIRETO® Instrumentarium und dem LINK® MEGASYSTEM-C®.

Das Kurskonzept ist in vier aufeinander aufbauende Level unterteilt:

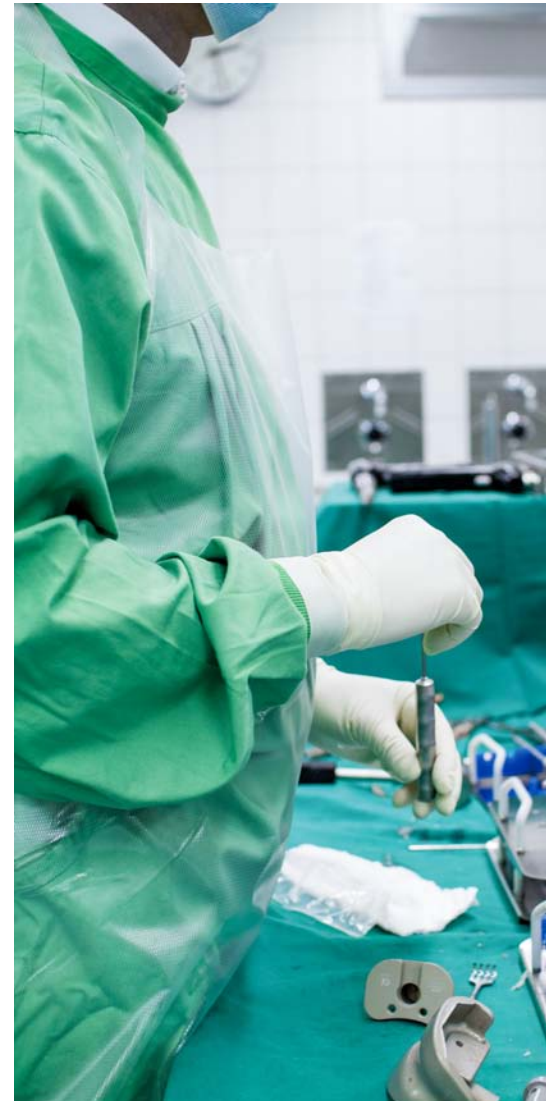- **Level 1** richtet sich an Ärzte mit ersten Erfahrungen in der Primär- und Revisionschirurgie.

- **Level 2** ist für Ärzte mit Erfahrung in der Revisionschirurgie interessant, die ihre theoretischen Kenntnisse und praktischen Fähigkeiten in der Knie-Revisionschirurgie noch weiter vertiefen wollen.

- **Level 3** richtet sich an erfahrene Ärzte, die ihre theoretischen Kenntnisse und praktischen Fähigkeiten in der Behandlung schwerer Knochensubstanzverluste und periprothetischer Infektionen vertiefen möchten. Für Ärzte, die die Inhalte aus den Level-2-Angeboten intensivieren wollen, kommen die Level-3-Kurse ebenfalls infrage.

- **Level 4** besteht aus einem zertifizierten Trainingskonzept zur Ausbildung von internationalen Instruktoren und Referenten.

Mehr Informationen finden Sie im Internet unter [www.linkorthopaedics.com](http://www.linkorthopaedics.com).



Schaffen Wissensvorsprünge: Seminare, Workshops und Fellowships der LINKAdemy®

# »Hohes Alter ist keine Kontraindikation für eine Schlittenprothese«

Ein Gespräch mit Dr. med. Jens Müller über Schlittenprothesen, Anfängerprobleme und die neue MITUS® ART-OP-Technik für die LINK® Schlittenprothese.

**Herr Dr. Müller, Sie implantieren rund 100 Schlittenprothesen im Jahr. Davon sind mehr als die Hälfte von LINK. Welchen Eindruck haben Sie vom LINK® Schlitten gewonnen?**

Der LINK® Schlitten ist der einzige Schlitten, der extrem knochen sparend am Femur ist und damit echtes »Real Surfacing« ermöglicht. Man frischt den Knochen lediglich an und platziert darauf die Schlittenprothese. Auf der tibialen Seite gehört der LINK® Schlitten ebenfalls zu den besonders knochen sparenden Implantaten. Aus diesen beiden Gründen kann er selbst bei nicht optimaler Knochenqualität implantiert werden.

**Können Sie die sehr guten Langzeitergebnisse der LINK® Schlittenprothese im Schweden-Register\* Ihrer Erfahrung nach bestätigen?**

Die Qualität des LINK® Schlitten kann ich bestätigen. Allerdings ist das Implan-

tat nicht für Anfänger geeignet. Wer unerfahren ist, hat zum Beispiel oft Probleme, die femorale Komponente des Implantats korrekt auszurichten und die optimale Größe zu wählen. Mit etwas mehr Erfahrung und einer professionellen Schulung ist der LINK® Schlitten aber relativ einfach zu implantieren. Man kann es so sagen: Wenn man weiß, wie es geht, geht es schnell und einfach.

**»Der LINK® Schlitten ist der einzige Schlitten, der echtes »Real Surfacing« ermöglicht.«**

**Sie waren in die Entwicklung der neuen MITUS® ART-OP-Technik für den LINK® Schlitten eingebunden. Was hat sich gegenüber der vorherigen Version verändert?**

Vor allem das tibiale Instrumentarium hat nochmals an Anwendungsfreundlichkeit und Haptik gewonnen. Die Einstellmöglichkeiten auf der tibialen

---

## IM GESPRÄCH

**Dr. med. Jens Müller** ist niedergelassener Orthopäde und Unfallchirurg in Berlin-Adlershof. Als Beleg- und Konsiliararzt konzentriert er sich auf Gelenkerkrankungen an den Knie- und Hüftgelenken. Seine operativen Schwerpunkte sind unter anderem das komplette Spektrum der Knie- und Hüftendoprothetik, insbesondere die Implantation von Schlittenprothesen.



»Die LINK® Schlittenprothese ist relativ einfach zu implantieren. Wenn man weiß, wie es geht, geht es schnell und einfach.«

Dr. med. Jens Müller

Seite wurden optimiert, ebenso die Testmöglichkeiten mit den Probeimplantaten. Mit der neuen MITUS® ART-OP-Technik kann man feiner justieren, der Slope und die Gelenklinie lassen sich wesentlich feiner einstellen.

**Viele Anwender sind der Meinung, dass man bei älteren Patienten statt einer Schlittenprothese besser gleich einen kompletten Oberflächenersatz implantieren sollte. Sie vertreten eine andere Meinung – warum?**

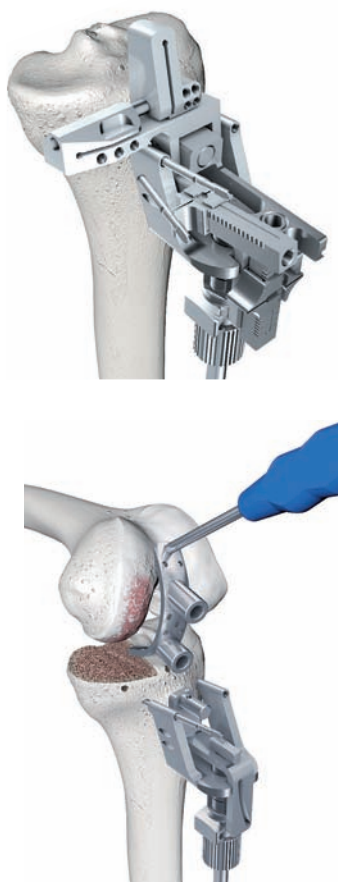Ja, ich sehe das genau umgekehrt. Gerade ältere Patienten können von einer Schlittenprothese profitieren. Nach der Operation sind sie grundsätzlich schneller wieder mobil und fit. Das Risiko, die Komplikationsrate und die Nebenwirkungen sind dadurch geringer. Für einen 80-jährigen Patienten kann es sehr wichtig sein, keine große OP mehr mitmachen zu müssen. Man darf es zwar nicht übertreiben mit der Indikation – aber ein hohes Alter ist aus meiner Sicht grundsätzlich keine Kontraindikation für eine Schlittenprothese.

**Herr Dr. Müller, vielen Dank für das Gespräch**

*\*The Swedish Knee Arthroplasty Register, [www.myknee.se/en/](http://www.myknee.se/en/).*

#### LINK® MITUS® ART Instrumentarium für die minimalinvasive OP-Technik zur LINK® Schlittenprothese

MITUS® steht für Minimal Invasive Technik für den Unikondylären Schlitten, und ART für Anatomic Reconstruction Technique. Knochensparende Resektion und Schonung der Weichteile sind beim unikondylären Gelenkersatz wichtige Erfolgsfaktoren. Die MITUS® Instrumente zur Implantation der LINK® Schlittenprothese unterstützen beides. Mit voller Kontrolle über die Schnitttiefe an der Tibia und exakter Einstellung der gewünschten Resektionshöhe in sagittaler und horizontaler Ebene. Zum Wohl des Patienten: kleinere Wunde, kleinere Narbe, schnellere Wiederherstellung der Mobilität.



#### LINK® Schlittenprothese liefert herausragende Ergebnisse

Bei geringer Knochendestruktion und gut erhaltenem Bandapparat im Kniegelenk können unikondyläre Knieprothesen implantiert werden. Kontinuierlich weiterentwickelt liefert die unikondyläre LINK® Schlittenprothese seit Jahren im klinischen Alltag herausragende Ergebnisse. In Verbindung mit der minimalinvasiven OP-Technik MITUS® ART ist dieser Oberflächenersatz besonders knochensparend und weichteilschonend. Im Annual Report 2015\* von The Swedish Knee Arthroplasty Register weist die LINK® Schlittenprothese bei 2.321 Implantationen im Zeitraum von 2004 bis 2013 das niedrigste Revisionsrisiko auf.



»Hält die SP-CL® Prothese von LINK, was sie verspricht, wird sie bei uns ein Standardverfahren werden.«

Prof. Dr. med. Dr. rer. physiol. Axel Wilke



## »Keep it simple!«

Ein Gespräch mit Prof. Dr. med. Dr. rer. physiol. Axel Wilke und Dr. Felix Hütter über patientenindividualisierte Implantate, digitale OP-Planung und ihre Studie zur SP-CL® von LINK.

Herr Professor Wilke, Herr Dr. Hütter, Sie implantieren seit Mitte 2015 auch die neue SP-CL® von LINK. Wie kam es dazu?

**Prof. Wilke:** Wir suchten nach einem zementfreien anatomischen Schaft mit schmäler Schulter und kamen so auf das SP-CL® Hüftsystem. Der Schaft ist nicht allzu stark gekrümmt, und an der Schulter ist die SP-CL® nicht so breit, sodass man bei der Implantation nur wenig Knochen opfern muss. Das gefällt uns.

Welche Erfahrungen haben Sie mit der SP-CL® bisher gemacht?

**Dr. Hütter:** Wir implantieren die SP-CL® bei jüngeren Patienten, wobei die Altersgrenze nach oben offen ist. Wir haben aktuell etwa 50 SP-CL® Prothesen implantiert und können sagen, dass die Prothese gut funktioniert. Größere Komplikationen gab es nicht. Wir haben auch die zementfreie

C.F.P.® Hüftprothese von LINK in unserem Portfolio, die wir bei noch jüngeren Patienten implantieren.

Wie harmonieren die Designmerkmale der SP-CL® mit Ihrer computergestützten digitalen Planung?

**Dr. Hütter:** Die Implantation einer SP-CL® lässt sich digital gut planen und die Prothese so optimal auf den Patienten abstimmen. Eine Voraussetzung dafür ist allerdings eine gewisse operative Erfahrung mit der SP-CL®. Die Spongiosa wird beispielsweise nicht ausgelöffelt, sondern die Prothese vielmehr darin impaktiert und verankert. Solche Details muss man wissen und bei der Größenplanung vor der Operation ebenfalls berücksichtigen.

Ist es dabei eher von Vor- oder von Nachteil, bei einem Implantat aus vielen Größen wählen zu können?

**Prof. Wilke:** Es ist immer von Vorteil, bei einem Hüft- oder Knieimplantat aus vielen Größen wählen zu können. Größen, die man sehr selten einsetzt, können aber heutzutage schnell bestellt

## IM GESPRÄCH

**Prof. Dr. med. Dr. rer. physiol. Axel Wilke** ist Geschäftsführer, Ärztlicher Direktor und Chefarzt der Elisabeth-Klinik in Bigge-Olsberg, die zu den ältesten und größten Orthopädiën in Deutschland gehört. **Dr. med. Felix Hütter** ist Arzt für Orthopädie und Unfallchirurgie sowie Oberarzt und Studienleiter der Elisabeth-Klinik.

werden, sie werden am nächsten Morgen geliefert. Bezüglich der Auswahl des zu verwendenden Implantates muss insbesondere bei Kliniken, die eine niedrige Stückzahl implantieren, daran gedacht werden, dass die Prothese einfach zu implantieren ist. Für die Ausbildung der Assistenten sollte die Prothese auch einfach zu assistieren sein, um somit auf einfachem und reproduzierbarem Weg einen Lern- und Lehrerfolg zu erzielen. »Keep it simple!« – das ist wirklich wichtig in der Endoprothetik.

### Warum?

**Dr. Hütter:** Eine OP-Schwester muss beispielsweise zuerst bei einer Hüft-OP assistieren, danach kommt ein Kreuzband dran und anschließend eine HWS. Wenn ein Implantat zu kompliziert ist, kommen die instrumentierenden Schwestern und Pfleger und auch die Operateure irgendwann nicht mehr mit. Wenn aber selbst der Operateur in dem Prothesensystem nicht fit ist, kann das die Ergebnisse beeinflussen.

»Keep it simple!« – trifft das auf die SP-CL® Prothese zu?

**Prof. Wilke:** Ja, sonst würden wir die SP-CL® Prothese nicht verwenden.

Was halten Sie von Implantaten, die nach Patientenspezifikationen individuell angefertigt werden?

**Prof. Wilke:** Für Implantate, die nach Patientenspezifikation individuell angefertigt werden, sollte eine besondere Indikation vorliegen, die sich meist aus der Anatomie und/oder komplizierten Voroperationen ergibt. Dann halte ich diese Prothesen für gerechtfertigt. Eine generelle Implantation von künstlichen Gelenken individuell nach Patientenspezifikation halte ich nicht für zielführend. Zum einen zeigt die wissenschaftliche Datenlage für einen

großen Teil der patientenindividualisierten Implantate nicht den wissenschaftlich nötigen Benefit, zum anderen muss eine solche Abkehr vom bisherigen Standard auch finanziell im Gesundheitswesen abbildbar sein.

Würden Individualprothesen überhaupt einen großen Unterschied machen?

**Prof. Wilke:** Diese Frage lässt sich zum jetzigen Zeitpunkt nicht abschließend beantworten. Für die Individualprothesen fehlen die wissenschaftlichen Studien prospektiv, randomisiert über einen Beobachtungszeitraum von sicherlich mindestens 15 Jahren. Dann wird man sehen können, ob Individualprothesen signifikant besser sind als Standardimplantate. Möglicherweise wird sich bei der Verwendung von Individualprothesen keine signifikante Verbesserung des patientenspezifischen Outcomes ergeben, ähnlich der in der Endoprothetik zum Teil angewendeten Navigation.

Sie arbeiten aktuell an einer Studie zur SP-CL®. Was ist das Ziel?

**Dr. Hütter:** Wir wollen bei 100 Patienten zwischen 18 und 75 Jahren mit einer Coxarthrose und einer zementfreien, anatomischen Versorgung untersuchen, wie genau unsere präoperative Planung in Bezug auf das klinische und radiologische Ergebnis der Operation ist. Wie gut können die Patienten gehen, welche Schmerzen haben sie, wie zufrieden sind sie? Dafür werden wir die Patienten nach einem, nach zweieinhalb und nach fünf Jahren nachuntersuchen.

**Prof. Wilke:** Hält die SP-CL® Prothese, was sie verspricht, wird sie bei uns ein Standardverfahren werden. Wir sind diesbezüglich optimistisch: Die SP-CL® ist eine Weiterentwicklung der SP II®, des zementierten Prothesensystems von LINK, und das ist aus unserer Sicht vielleicht die beste zementierte Hüftprothese der Welt.

Herr Professor Wilke, Herr Dr. Hütter, vielen Dank für das Gespräch.

»Die Implantation der SP-CL® lässt sich digital gut planen. Voraussetzung dafür ist aber operative Erfahrung.«

Dr. med. Felix Hütter

### LINK® SP-CL® anatomisch angepasstes Hüftsystem, zementfrei

- Varianten und Größen für Standard- und Sonderfälle
- S-förmiger Schaft mit integrierter Antetorsion
- Abgeflachtes, trochanterschonendes laterales Profil
- Ausgeprägtes Rippendesign zur Integration des proximalen Femurs in den Kraftfluss
- Stress-Shielding-minimierende LINK® Tilastan®-S Legierung und Konstruktion
- Osteokonduktive Oberfläche LINK® HX® (CaP)
- Spongiosakompressoren





»Meine Tür ist immer offen. Von der Pflegehilfskraft bis zum Oberarzt hat jeder Zugang zum Chef.«

Prof. Dr. med. Stefan Endres



## »Wir bieten eine sehr hohe Jobzufriedenheit!«

Ein Gespräch mit Prof. Dr. med. Stefan Endres über Teambildung, Wertschätzung und die speziellen Herausforderungen im Dreiländereck Deutschland/Frankreich/Schweiz.

---

### IM GESPRÄCH

**Prof. Dr. med. Stefan Endres** ist Chefarzt der Klinik für Orthopädische Chirurgie des Kreiskrankenhauses Rheinfelden. Seine Schwerpunkte sind die Endoprothetik, Revisionsendoprothetik, Gelenkchirurgie und Wirbelsäulenchirurgie sowie die Traumatologie der Extremitäten. Prof. Endres lehrt an der Universität Marburg.

Herr Professor Endres, Ihr Haus liegt im Dreiländereck Deutschland/Frankreich/Schweiz. Spüren Sie den Wettbewerbsdruck?

Man spürt ihn jeden Tag. Es kommt vor, dass gute Mitarbeiter von uns abgeworben werden, denn das Finanzielle ist ein Aspekt, dem wir in Deutschland auch tarifrechtlich nicht wirklich entgegenreten können. Das macht es schwer, so grenznah Mitarbeiter zu bekommen, sei es für die Röntgenabteilung, die Notfallambulanz, den OP oder die Stationen.

Schwer, aber wohl möglich. Seit Sie vor dreieinhalb Jahren die Klinik als Chefarzt übernommen haben, geht es bergauf. Wie gelingt Ihnen das?

Wir können finanziell nicht mit der Schweiz mithalten, bieten dafür aber eine sehr hohe Jobzufriedenheit – denn neben einer guten ärztlichen Ausbildung sind wir auch wirklich ein gutes Team. Wir gehen zum Beispiel nicht streng hierarchisch an unsere Aufgaben heran. Wenn harte Entscheidungen getroffen werden müssen, versuchen wir über das

Miteinander eine Lösung zu finden. Authentizität und Empathie sind nämlich das, was zählt – das spüren auch die Patienten und die Mitarbeiter.

### Ihre Bürotür steht immer offen?

Selbstverständlich! Von der Pflegehilfskraft bis zum Oberarzt hat jeder Zugang zum Chef. Aber Wertschätzung ist natürlich nicht alles, das Finanzielle gehört auch dazu. Wenn man eine Klinik voranbringen und expandieren möchte, geht vieles nur über den zusätzlichen persönlichen Einsatz der Mitarbeiter. Von daher braucht man Mitarbeiter, die dazu bereit sind. Man kann es heutzutage nur nicht mehr einfordern, sondern muss es wertschätzen und honorieren. Die Stellensituation ist einfach zu gut, im Endeffekt können sich Ärzte ja aussuchen, wo sie arbeiten wollen.

### Was machen Sie noch anders?

In meinem Team sind 14 Ärzte, dazu kommen OP-Mitarbeiter und das Sekretariat; insgesamt sind wir in meinem Bereich rund 30 Mitarbeiter. Wir versuchen ganz bewusst, alle unter einen Hut zu bringen. Damit der Zusammenhalt gefördert wird, unternehmen wir regelmäßig etwas gemeinsam, das nichts mit der Klinik zu tun hat. Im Winter war das zum Beispiel ein Besuch im Sauerland mit Après-Ski-Hütte. Wir haben aber auch einen Tauchkurs zusammen gemacht, und wir nehmen an Fußballturnieren teil. Normalerweise gibt es in einer Klinik typische Grüppchen: die Ärzte, die Pflegekräfte oder die Physiotherapeuten. Wir sind ein familiäres Haus.

**Die Schweiz und Frankreich zahlen nicht für Behandlungen in Deutschland; Ihre Patienten kommen deshalb nur aus Deutschland. Trotzdem expandiert Ihre Klinik.**

Unser Einzugsgebiet ist durch unsere Lage nach Nordosten begrenzt. Dort gibt es aber auch Kliniken mit Leuten, die einen sehr guten Ruf haben. Für diese spezielle Konstellation machen wir hier einen sehr guten Job mit guter medizinischer Qualität. Das ist meiner Ansicht nach einer der Gründe für die exzellente Patientenzufriedenheit und Patientenbindung.

### Es gibt weitere Gründe.

Wir sind ein Versorgerkrankenhaus in der Provinz und haben starke Konkurrenz vor der Haustür. Trotzdem kommen die Leute zu uns. Mein OP-Programm ist über zehn Wochen ausgebucht und fachlich sehr umfangreich. Einer Hüft-OP beispielsweise folgt eine Spondylose, anschließend kommt ein Pfannenwechsel, danach eine HWS und schließlich ein totales Femur. Das sind zum Teil Fälle, für die wir uns fachlich nicht zu verstecken brauchen. Für unsere Krankenhausstruktur sind wir ein Stück weit universitär.

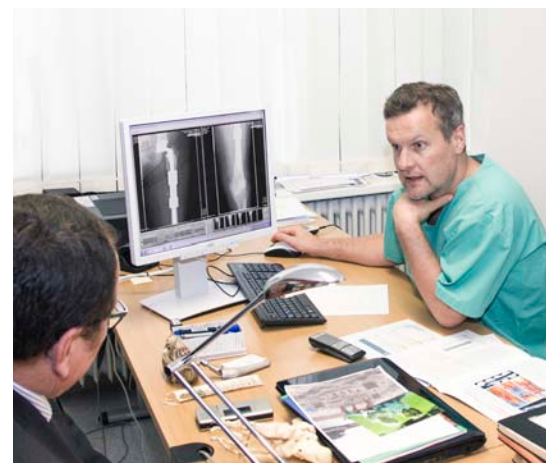### Welche Herausforderung erwarten Sie in den nächsten Jahren?

Interessant wird sein, wohin sich das Fach Orthopädie und Unfallchirurgie künftig entwickeln wird. Ich glaube, es wird zusammengelegt und die Subspezialisierungen erhalten noch mehr Bedeutung. Ein Departmentsystem mit Sub-Gruppenleitern kann ich mir gut vorstellen, zum Beispiel den Leiter Endoprothetik, den Leiter Arthroskopische Chirurgie und so weiter. Um wettbewerbsfähig zu bleiben, müssen wir auch dem medizinischen Fortschritt folgen, denn darin ist die Schweiz immer auf dem neuesten Stand.

**Herr Professor Endres, vielen Dank für das Gespräch.**

»Wenn man eine Klinik voranbringen und expandieren möchte, geht vieles nur über den zusätzlichen persönlichen Einsatz der Mitarbeiter.«

Prof. Dr. med. Stefan Endres im Gespräch mit LINK Medizinprodukteberater Gerhard Pischel





Korrespondenzadresse:

**Dr. Kandasamy Velmurugan**

MBBS, MS – Orthopädie, DNB (Orthopädie)

Professor für Orthopädie

Orthopädischer Chirurg, Wirbelsäulenchirurg,

Gelenkchirurg, Chennai, Indien

E-Mail: velmurugandr@gmail.com

# LINK® Endo-Modell® bei komplexer Knie deformität

Klinisch präsentierte sich der Patient mit stark druckschmerzhaftem Gelenkspalt des linken Knies. Die Tibia war innenrotiert mit einer Verkürzung von 7 cm und einer Flexionsdeformität in Varusstellung. Das ROM (Range of Movement) betrug 0–5 Grad. Die körperliche Untersuchung ergab keinerlei neurologische Defekte; die linke Hüfte war druckschmerzfrei.

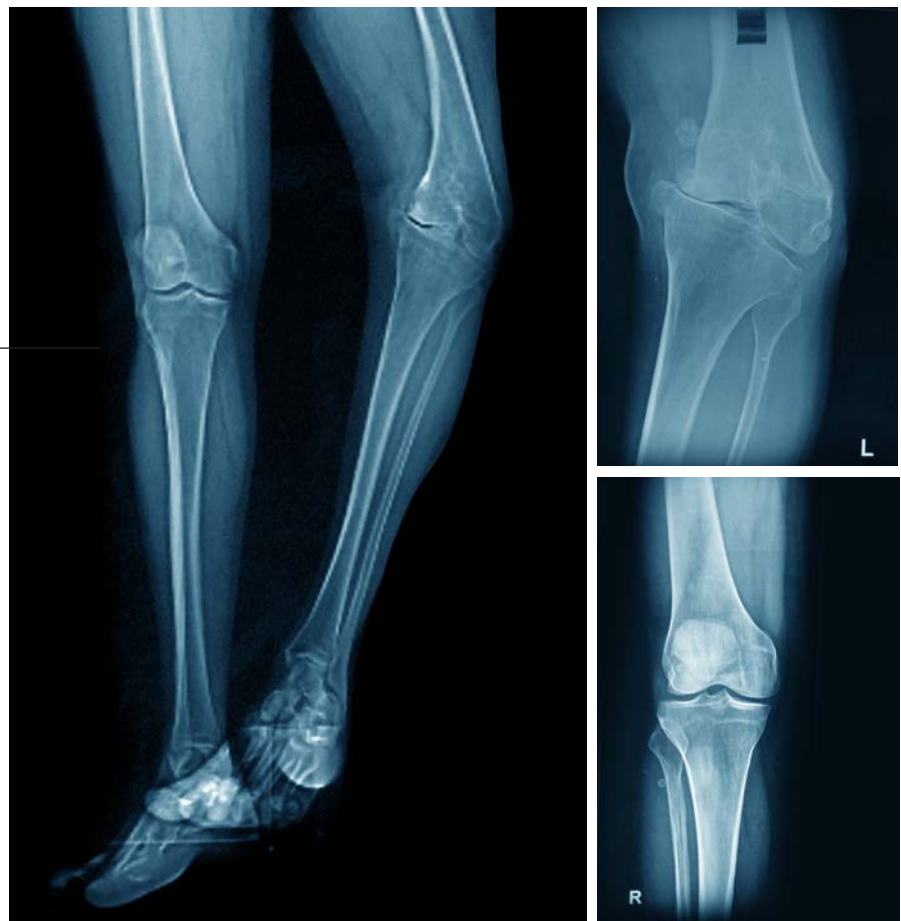**Ein Routine-Kniegelenkersatz erschien unmöglich**

Initial hatten wir die Implantation einer totalen Kniegelenkprothese (TKR) vorgesehen. Intraoperativ fanden wir aber das Femur und die Tibia vollständig deformiert vor, sodass ein Routine-Kniegelenkersatz mit einem Primärimplantat unmöglich erschien. Wir entschieden daher, eine LINK® Endo-Modell® Rotations- und Scharnierknieendoprothese zu implantieren.

Postoperativ erholte sich der Patient sehr gut. Er konnte am zweiten Tag nach der Operation mit Unterstützung einer

## FALLBERICHT

Ein 53-jähriger Tempelpriester mit einer komplexen Deformität des linken Knies litt seit 20 Jahren unter Schmerzen. In den vergangenen Jahren hatte der Schmerz weiter zugenommen und zu Schwierigkeiten beim Gehen und einem reduzierten Aktionsradius geführt. In der Krankengeschichte des Patienten findet sich außerdem eine distale Oberschenkelfraktur vor 25 Jahren, die vor Ort behandelt wurde; weitere Details dazu sind nicht bekannt.



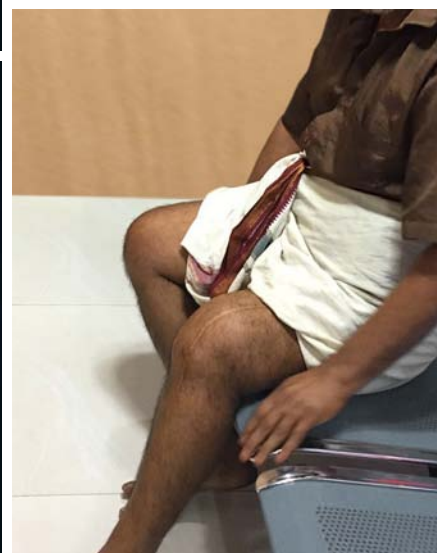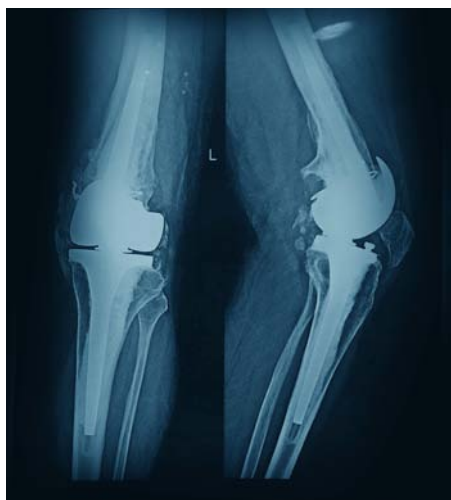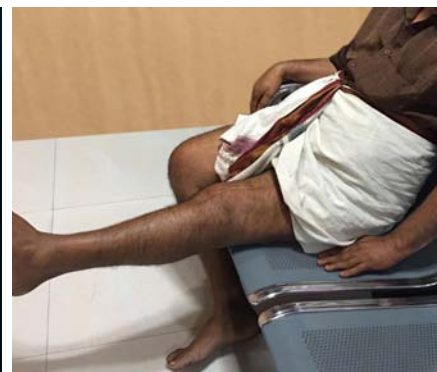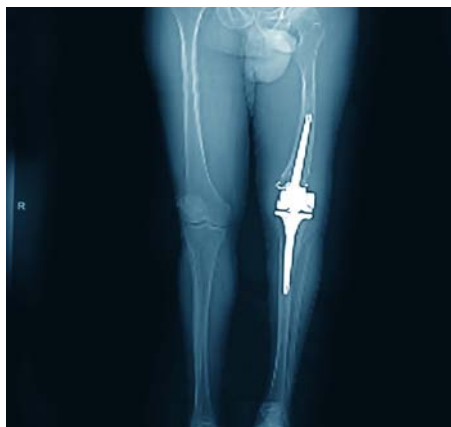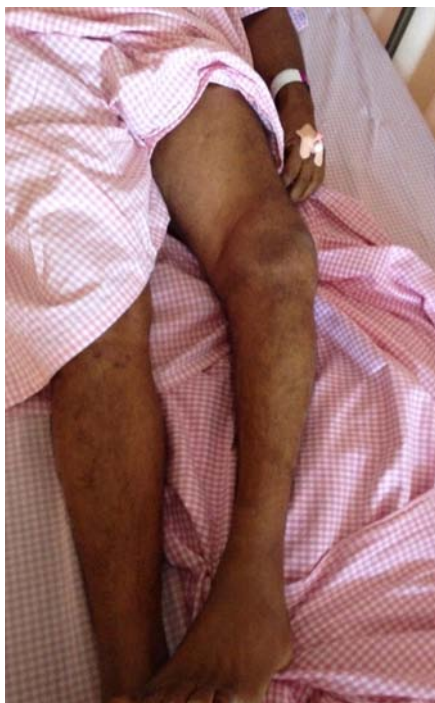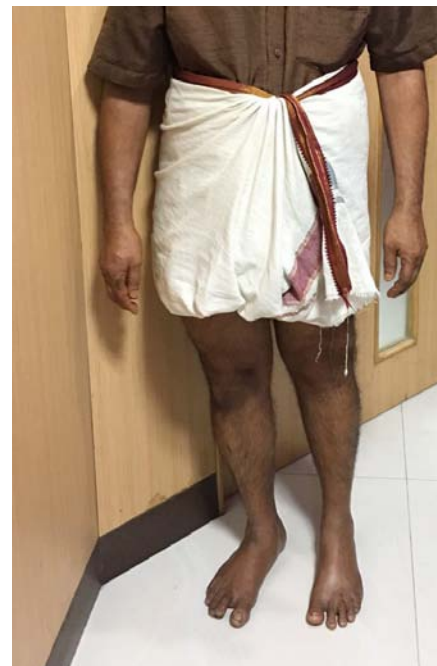Die präoperative Bildgebung zeigt die komplexe Flexionsdeformität des linken Knies: Die innenrotierte Tibia hat zu einer Verkürzung von 7 cm geführt





Gehilfe laufen. Am fünften postoperativen Tag betrug die maximale Beugung des Knies 60 Grad. Die Wundheilung war nach zwei Wochen abgeschlossen und der Patient konnte zufrieden nach Hause entlassen werden.


Im Rahmen des Follow-ups wurde der Patient zunächst monatlich nachuntersucht. Er war bald in der Lage, ohne Unterstützung zu gehen, und nahm schmerzfrei sein Amt als Tempelpriester wieder auf. Ab dem sechsten postoperativen Monat wurde der Patient einmal alle drei Monate nachuntersucht. Der Patient präsentiert sich auch nach 2,5 Jahren weiterhin schmerzfrei, mit einem ROM von 0–60 Grad; er ist ohne Gehstützen mobil.



53-jähriger Patient mit einer schweren Deformität des linken Kniegelenks, die zu Schmerzen, Gehschwierigkeiten und einem reduzierten Aktionsradius geführt hat

Die postoperativen Bilder zeigen die LINK® Endo-Modell® Rotations- und Scharnierknieprothese in situ; 2,5 Jahre postoperativ ist der Patient weiterhin schmerzfrei, mit einem ROM von 0–60 Grad, und läuft ohne Gehstützen





# Vor 34 Jahren: Die erste Totalfemurprothese von LINK für die DDR

Das Wohl der Patienten hat stets Vorrang, auch vor der großen Politik. Das bewies 1982 der Leiter der Orthopädischen Klinik der Medizinischen Akademie »Carl Gustav Carus« in Dresden, Prof. Dr. sc. med. Johannes Hellinger. Bei einer 73-jährigen Patientin mit Osteosarkom plante der Ordinarius für Orthopädie die Implantation eines Totalfemurs. Weil das zu Anfang der 80er-Jahre auch für eine Universitätsklinik kein alltäglicher Eingriff war und die DDR nur Standardmodelle von Endoprothesen entwickelte, bat er LINK um die Sonderanfertigung des benötigten Implantats. »Endoprothesen gehörten in der DDR zur Gruppe der Medizinprodukte, und dafür gab es Importgenehmigungen«, erinnert sich Prof. Hellinger. Mit der Hilfe aus dem »nicht sozialistischen Ausland« wurde der Eingriff zu einem Erfolg.

E.R.  
12/81

Foto: a.-p. Aufnahme des distalen Femurs rechts mit Osteolyse und atypischer Sklerose in der Umgebung des Tumors



»Auch wenn der Aufwand groß war, lag für die Patientin der Vorteil gegenüber einer hohen Oberschenkelamputation auf der Hand: die kurze Rehabilitationszeit und der Extremitätenerhalt.«

Prof. Dr. sc. med. Johannes Hellinger



## ZUR PERSON

**Prof. Dr. sc. med. Johannes Hellinger** leitete von 1974 bis 1983 als Ordinarius für Orthopädie die Orthopädische Klinik der Medizinischen Akademie »Carl Gustav Carus«, Dresden. Er sorgte für die Einführung und den Ausbau vieler neuer Behandlungstechniken, von denen in der damaligen Zeit auch international die Entwicklung in der Orthopädie geprägt war; dazu gehörte eine starke Entwicklung der Endoprothetik. Ab 1990 war er als niedergelassener Orthopäde und Belegarzt der Novamed-Klinik München (heute ISAR Klinikum) tätig. Dort beendete Prof. Hellinger seine ärztliche Tätigkeit im Jahr 2011.

Bei der Therapie primärer maligner Knochengeschwülste hatten sich in den 70er- und 80er-Jahren auch in der DDR funktionserhaltende Operationen bei unvermindert radikaler Entfernung des Tumors weiter durchgesetzt. Als Ersatzplastik konnten aber meist nur allogene Transplantate unterschiedlicher Vorbereitung verwendet werden. Das sorgte in der Nachbehandlung für lange Immobilisationszeiten. Bei Patienten im höheren Lebensalter war das wegen der möglichen hohen Komplikationsgefahr nicht indiziert. Als Alternative stand die Amputation zur Debatte. »Ich war allerdings der Meinung, dass in ausgewählten Fällen mit alloplastischen Implantaten eine funktionserhaltende Operation die Amputation ersetzen kann«, sagt Prof. Hellinger. »Zum Glück ermöglichten es damals schon hochwertige, nach Röntgenbildern angefertigte Gelenkprothesen und eine saubere Operationstechnik, einen ganzen Knochens samt benachbarten Gelenken zu erhalten. LINK war der richtige kreative Partner für solche Fälle, auch für Chirurgen in der DDR.«

## LINK war auch für Chirurgen in der DDR der richtige kreative Partner

Zur Verfügung standen 1982 bereits Chrom-Kobalt-Gusslegierungen, die in bewährter Kombination mit niedermolekularem Hochdruckpolyethylen und zusätzlichen Keramikgleitkörpern ausreichende mechanische und tribologische Eigenschaften vereinigten. »Das war genau, was ich wollte«, so Prof. Hellinger. »Auch wenn der Aufwand groß war, lag für diese Patientin der Vorteil gegenüber einer hohen Oberschenkelamputation auf der Hand: eine kurze Rehabilitationszeit und der Extremitätenerhalt.«

Bei der 73-jährigen Patientin mit Osteosarkom des rechten distalen

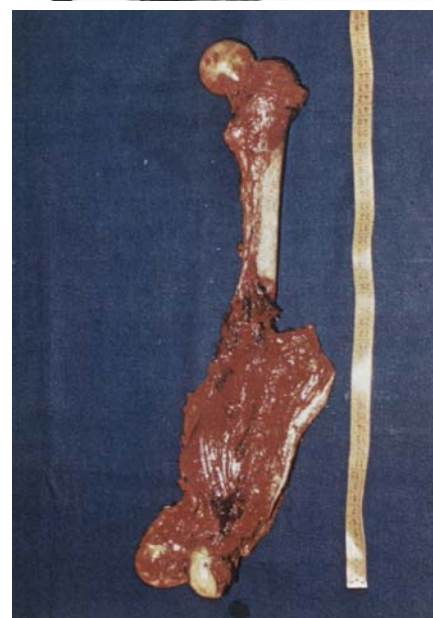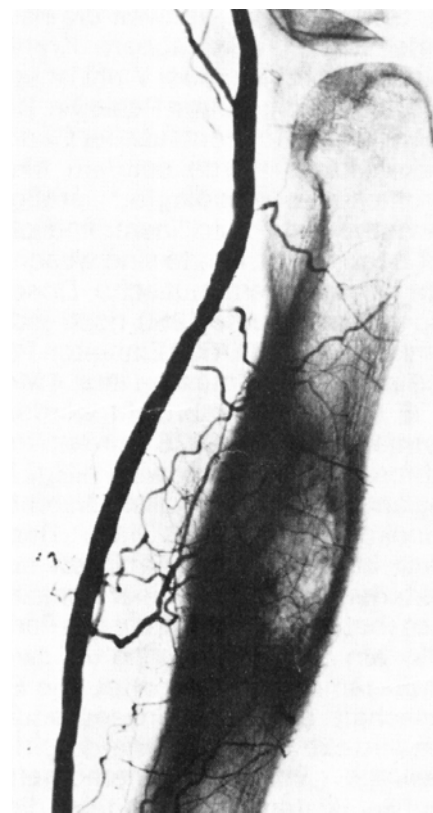


Foto oben: Seitliches Angiogramm des distalen Femurs mit Darstellung pathologischer Gefäße und Verdrängung der A. femoralis, die arteriosklerotische Veränderungen zeigt (Aufnahme der Radiologischen Klinik der Medizinischen Akademie Dresden)  
Foto unten: Exstirpiertes rechtes Femur mit exzidiertem Haut und Tumor im distalen Anteil



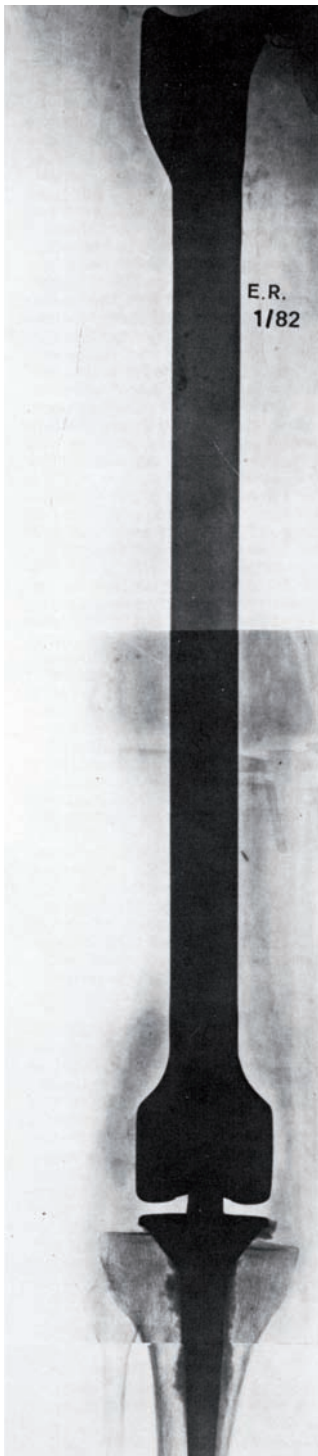
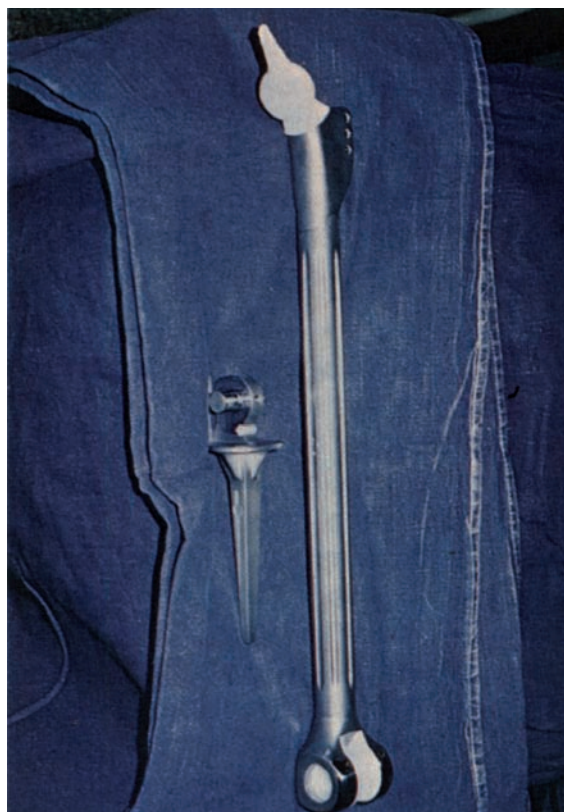
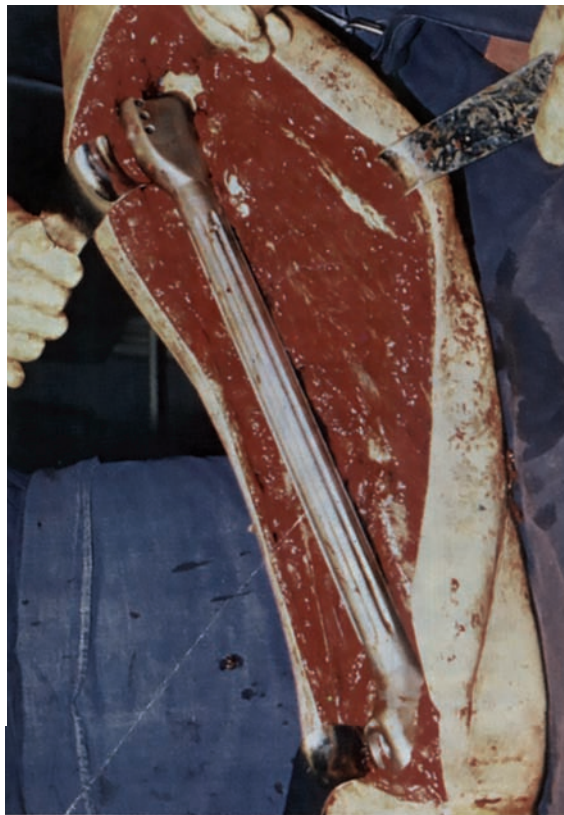
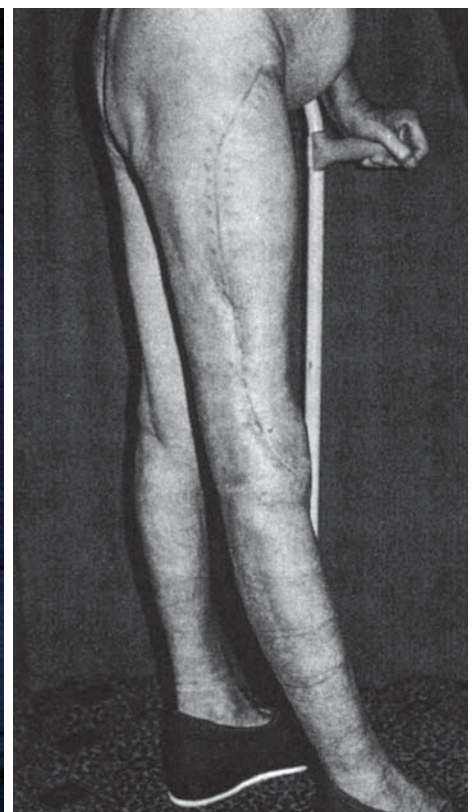
Foto oben: a.-p. Röntgenbild des rechten Femurs mit Femurtotalprothese, zementierter Polyethylenpfanne und Kniegelenkscharnier in situ (Aufnahme der Radiologischen Klinik der Medizinischen Akademie Dresden)



Femurendes wurde deshalb nach Entfernung des Tumors mit dem Femur in toto ein Totalfemur mit Knie- und Hüftgelenk zementiert implantiert. Postoperativ kam es zur Serombildung und Luxation der Prothese. Beide Komplikationen konnten beherrscht werden, sodass die Patientin mit Gehstützen ausgestattet zur Rehabilitation in ihr Heimatkrankenhaus verlegt werden konnte. Die letzte Kontrollaufnahme zeigte einen guten Prothesensitz. Die Patientin lebte noch mehrere Jahre tumorfrei und mit sehr gutem funktionellem Resultat.

Foto Mitte, oben: Operationssitus mit implantiertem Hüft- und Kniegelenksteil

Foto Mitte, unten: Femurtotalersatz mit Keramikkopf, Scharniergelenk für das Kniegelenk von LINK und hier nicht dargestellter Polyethylenpfanne  
Foto unten: Patientin nach Wundheilung beim Gehtraining





»Die Leichtigkeit, mit der sich eine gute Primärstabilität erzielen lässt, ist wichtig für das OP-Ergebnis.«

Prof. Dr. Kerem Basarir

## »Das LCU<sup>®</sup> Hüftprothesensystem ist einfach zu implantieren!«

Ein Interview mit Prof. Dr. Kerem Basarir über seine Eindrücke vom LINK<sup>®</sup> LCU<sup>®</sup> Hüftprothesensystem.

Herr Professor Basarir, Sie setzen das LINK<sup>®</sup> LCU<sup>®</sup> Hüftprothesensystem seit 2013 ein. Was sind Ihre bisherigen Eindrücke?

Ich mag dieses Implantat sehr, vor allem, wenn ich bei komplizierten Fällen wie hohen Luxationen und schweren Deformitäten den posterioren Zugang wähle. Die LCU<sup>®</sup> eignet sich meiner Meinung nach aber auch für den anterioren Zugang bei unkomplizierten Primärfällen. Wenn die proximale Metaphyse bewahrt werden kann, setze ich die LCU<sup>®</sup> auch bei Hüftrevisionen mit minimalen Knochendefekten ein.

Was sind die wichtigsten Vorteile des LCU<sup>®</sup> Hüftprothesensystems?

Meiner Meinung nach sind die wesentlichen Vorteile die abgeschrägte laterale Schulter, die den Erhalt des Trochanters ermöglicht, und die HX<sup>®</sup> Beschichtung. Die LCU<sup>®</sup> ist auch einfach zu implantieren, weil die Kompressoren leicht zu handhaben sind. Wenn ein Implantatsystem zu viele Handwerkzeuge erfordert, ist die Bedienung komplizierter und die Weitervermittlung der Technik ebenso. Die LCU<sup>®</sup> ist unkompliziert und einfach, was die Operation beschleunigt. Es dauert weniger als eine Stunde, eine zementfreie LCU<sup>®</sup> mit einer LINK<sup>®</sup> CombiCup<sup>®</sup> Hüftpfanne zu implantieren.

Im Vergleich mit anderen zementfreien Hüftprothesensystemen vom Corail-Typ – was sind die Unterschiede?

Die Leichtigkeit, mit der sich eine gute Primärstabilität erzielen lässt, ist wichtig für das OP-Ergebnis. Meiner Meinung nach sind die ausgezeichnete Primärstabilität der LCU<sup>®</sup> und die Leichtigkeit der Implantation deshalb die wichtigsten Unterschiede.

Herr Professor Basarir, vielen Dank für das Gespräch.

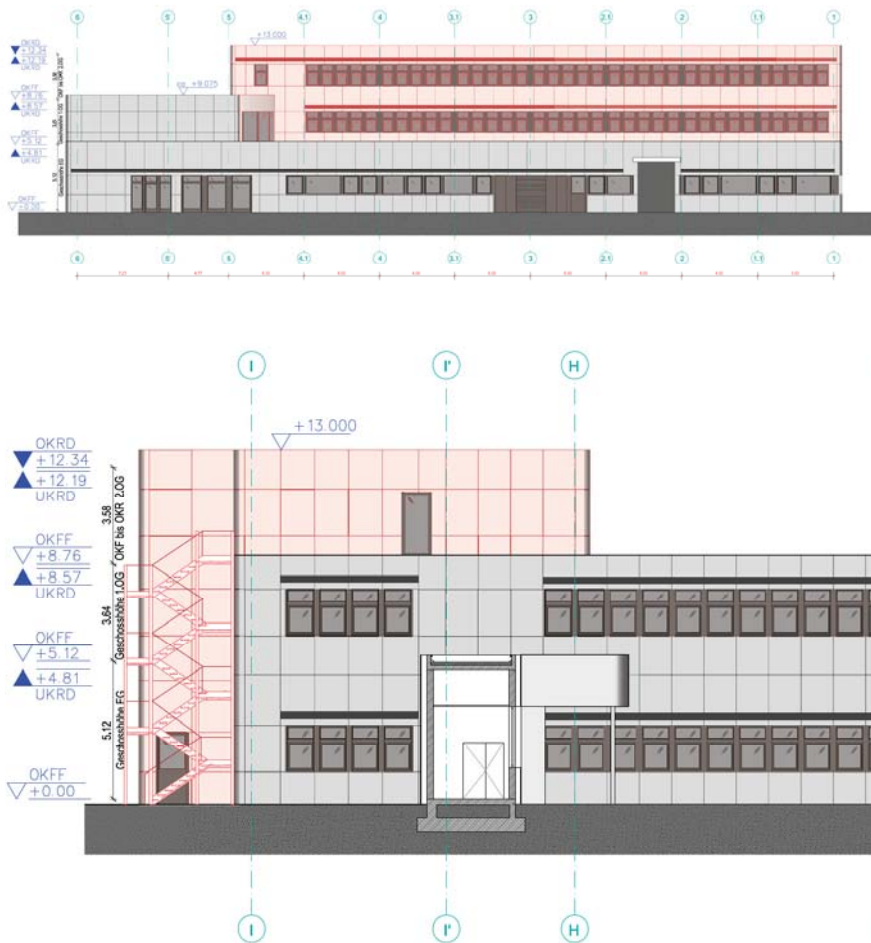


LINK<sup>®</sup> LCU<sup>®</sup> Hüftsystem mit HX<sup>®</sup> Beschichtung oder PoroLink<sup>®</sup> Oberflächenmodifikation. Die LCU<sup>®</sup> wird weltweit von Chirurgen in 37 Ländern bei bisher 100.000 Implantationen eingesetzt. Neue Länder kommen regelmäßig dazu.

### INTERVIEW

**Prof. Dr. Kerem Basarir** ist Orthopädischer Chirurg und Associate Professor an der Universität Ankara, Türkei. Bei seiner klinischen Arbeit konzentriert er sich auf die Hüft- und Knieendoprothetik, Hüft- und Knieerevisionschirurgie, Femurchirurgie und Tumorchirurgie.

## LINK vergrößert die Produktion



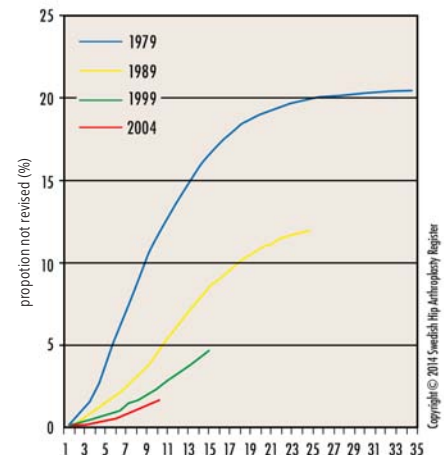
Mit der Übernahme einer neuen Betriebsimmobilie Mitte 2016 hat LINK die Produktionsfläche am Standort Norderstedt um 1.100 m<sup>2</sup> vergrößert. »Mit der baulichen Erweiterung haben wir auch räumlich das stetige Wachstum unseres Unternehmens verarbeitet«, sagt Geschäftsführer Peter Willenborg. »In den letzten vier Jahren ist LINK im Durchschnitt dreimal so schnell wie der Markt gewachsen, wir stellen zudem laufend neue Mitarbeiter ein.« Für die kommenden Jahre rechnet die Geschäftsleitung von LINK mit einem Wachstum zwischen 8 und 12 Prozent pro Jahr.

Um die erforderliche Flächenerweiterung am Standort Norderstedt zu ermöglichen, wurde die dortige Produktionsstätte um zwei Etagen aufgestockt. Der größte Teil der Mitarbeiter aus der Produktionssteuerung und den Bereichen Sonderanfertigung, Chirurgische Instrumente und Personal arbeitet nun in den Büros in den neuen Etagen. »Auf diese Weise werden nun zusätzliche Produktionsflächen frei«, erläutert Peter Willenborg. »Außerdem konzentrieren wir so möglichst viele Mitarbeiter an einem Standort, das vereinfacht die Kommunikation untereinander.«

## Krankenkassen bewerben Endoprothesenregister EPRD

Mit Verweis auf die Erfolge des Schwedenregisters bei Revisionen bieten Krankenkassen in Deutschland ihren Versicherten einen ersten Einblick in das Endoprothesenregister EPRD in Deutschland. »Wenn bestimmte Prothesen schadhaft sind, könnte das Register zum Beispiel als Frühwarnsystem dienen und eine Klinik ihre Patienten schneller informieren«, erläuterte der BARMER-GEK-Vorstandsvorsitzende Dr. Christoph Straub Anfang Februar 2016 in einer Pressemitteilung. In Schweden ist die Zahl der Hüftrevisionen wegen aseptischer Lockerung von 18 Prozent im Jahr 1979 auf 7,7 Prozent im Jahr 2006 gesunken.<sup>1</sup> Neben

**Aseptic loosening**  
cumulative revision frequency



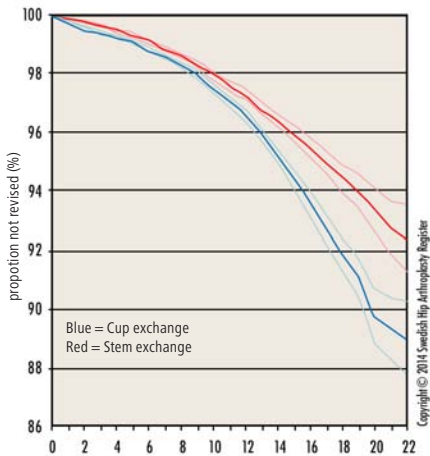
In Schweden ist die Zahl der Hüftrevisionen wegen aseptischer Lockerung von 18 Prozent im Jahr 1979 auf 7,7 Prozent im Jahr 2006 gesunken



## 10.000 LINK® SP II® in den Niederlanden implantiert

### LINK® SP II® Lubinus

cup/stem revision - all diagnoses and all reasons



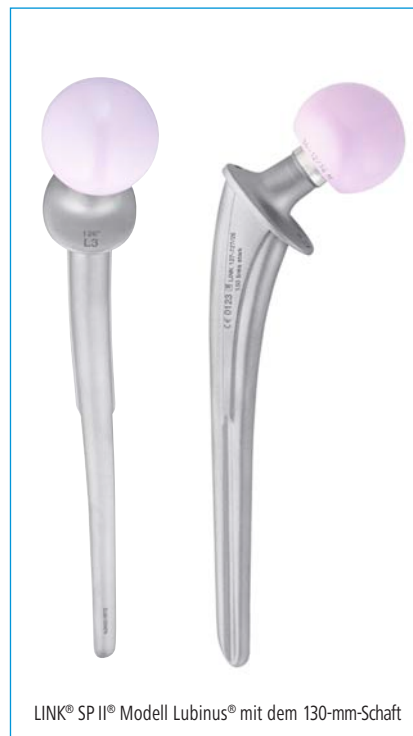In Schweden wurde die LINK® SP II® Modell Lubinus® Hüftprothese von 1992 bis 2013 in 86.643 Fällen implantiert und erreichte dabei eine Überlebensrate von 92,4 Prozent nach 22 Jahren<sup>2</sup>

den Verbesserungen bei den chirurgischen Techniken trug zu der positiven Entwicklung bei, dass schwedische Orthopäden sich mehr und mehr auf die im Register erfolgreichsten Implantate konzentrierten. Gab es 1979 noch rund 60 verschiedene Implantatmodelle auf dem schwedischen Markt, waren es 2001 nur noch drei, die mehr als 90 Prozent des Marktes abdeckten. Unter den drei »Top-Performer-Implantat-Modellen« befindet sich die LINK® SP II® Prothese mit einem Anteil von deutlich mehr als 50 Prozent.

Seit 2013 dominieren sogar nur noch zwei Implantate den schwedischen Markt. Angeführt werden sie von der LINK® SP II® mit einem Marktanteil von 56 Prozent.<sup>3</sup>

<sup>1,2,3</sup> Quelle: Annual Report 2013; Swedish Hip Arthroplasty Register; www.shpr.se.

Im ISALA Hospital im niederländischen Zwolle wurde einem 70-jährigen Niederländer kürzlich das 10.000. Exemplar einer LINK® SP II® Modell Lubinus® Hüftprothese implantiert. Der Patient hatte vor 25 Jahren schon einmal eine SP II® erhalten. Der LINK® SP II® Schaft ist der am häufigsten implantierte zementierte Hüftprothesenschaft in den Niederlanden. Das ISALA Hospital setzt Implantate von LINK seit 30 Jahren ein.



SP II® Schäfte von LINK sind in verschiedenen Längen erhältlich. Der »kurze« 130-mm-Schaft ist in den Niederlanden in den vergangenen 20 Jahren zum Standard für die Primär- und Trauma-chirurgie geworden.

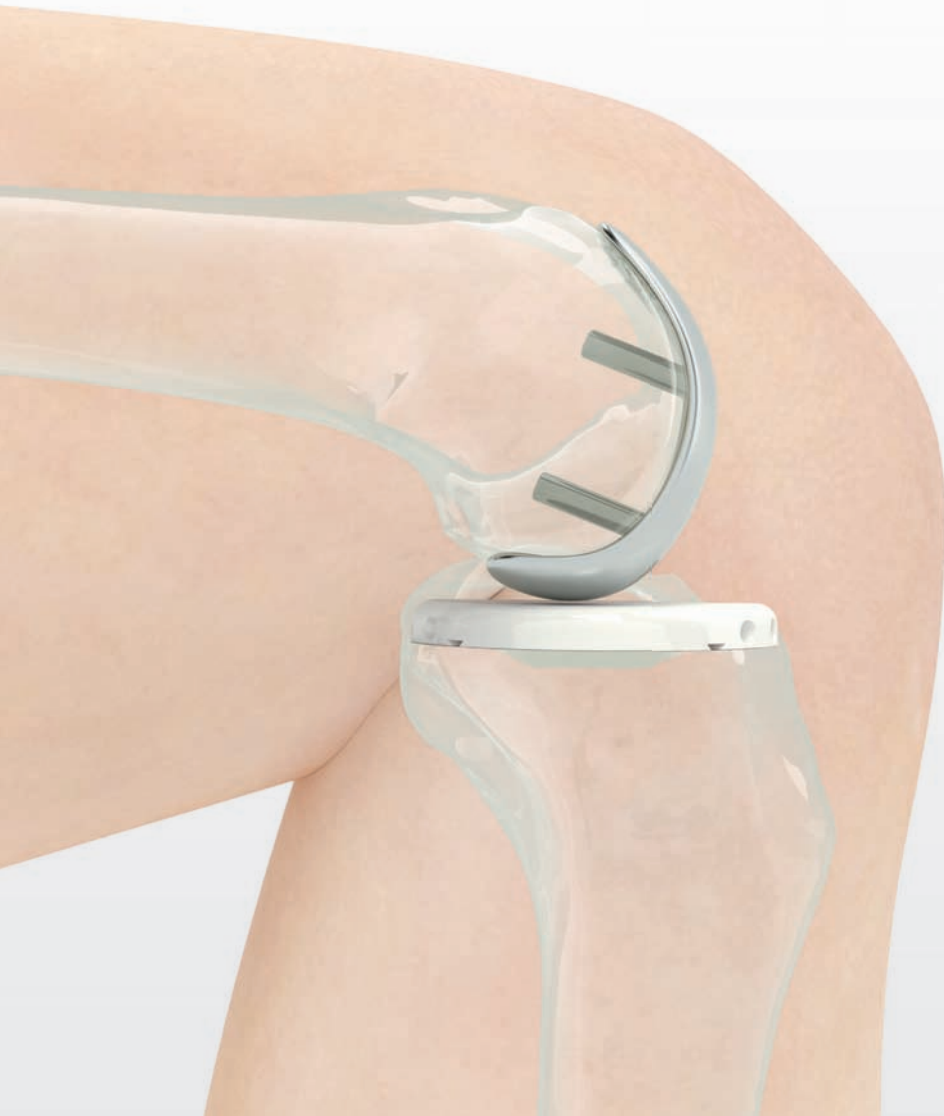Niederländische Ärzte präsentierten 2013 in einer Studie mit 932 SP II® Schäften 10-Jahres-Ergebnisse für den 130-mm-Schaft. Demnach funktionieren die »kurzen« SP II® Schäfte mit einer 10-Jahres-Überlebensrate von 98,7 Prozent (95 Prozent CI: 99,7–97,7) noch besser als die längeren Schäfte. Die Revisionsrate für die SP II® ist damit niedriger als im Mutterland der Endoprothesenregister Schweden. Dort erreichte die LINK® SP II® Modell Lubinus® Hüftprothese bei 86.643 implantierten Exemplaren eine Überlebensrate von 92,4 Prozent nach 22 Jahren. Die LINK® SP II® Modell Lubinus® Hüftprothese hat das ODEP Rating 10A erhalten.

<sup>1</sup> Quelle: Prins, Meijer, Kollen, Verheyen, Ettema: Excellent results with the cemented Lubinus SP II® 130-mm femoral stem at 10 years of follow-up; Department of Orthopedic Surgery and Traumatology, Isala Klinieken, Zwolle and Department of General Practice, University of Groningen, University Medical Centre Groningen, Groningen, the Netherlands; Acta Orthopaedica 2014; 85 (3): 276–279.

<sup>2</sup> Quelle: Annual Report 2013; Swedish Hip Arthroplasty Register; www.shpr.se.

## Impressum

**Herausgeber:** Waldemar Link GmbH & Co. KG · Helmut D. Link · Barkhausenweg 10 · 22339 Hamburg · Tel.: +49 40 53995-0 Fax: +49 40 5386929 · E-Mail: redaktiondirectLINK@linkhh.de · www.linkorthopaedics.com · **Redaktion** (verantwortlich): Heike Urbchat · Tel.: +49 40 53995-0 · E-Mail: redaktiondirectLINK@linkhh.de · **Redaktion/Gestaltung:** Dr. med. Michael Prang www.michaelprang.de · **Fotos/Grafiken:** Stefan Albrecht (Titel, 1–5) · Prof. Dr. Kerem Basarir (25) · Prof. Dr. sc. med. Johannes Hellingner (22–24) · Markus Hertrich (10–12) · LINK (U2–U4, 7, 15, 17, 25–26) · Dr. med. Michael Prang (13–14, 16, 18–19) · Prof. Faheem Sandhu (6–7) · The Swedish Hip Arthroplasty Register (26–27) · Dr. Kandasamy Velmurugan (20–21) · **Druck:** D3 Druckhaus GmbH · Hainburg · **Disclaimer:** Die Meinungen der Interviewten geben nicht notwendigerweise die Ansicht des Herausgebers wieder.



# LINK® SLED Prosthesis

— NATURAL FIT —

SIMPLE implantation • REPRODUCIBLE outcomes • RESULTS you can trust

The successful design of the LINK® SLED Prosthesis which was originally developed in 1969, has remained unchanged since its last modification in 1981. This extraordinary length of time and the outstanding long-term survival has been reported in *The Swedish Knee Arthroplasty Register*\*.

\* Annual Report Swedish Knee Arthroplasty Register, [www.myknee.se](http://www.myknee.se)